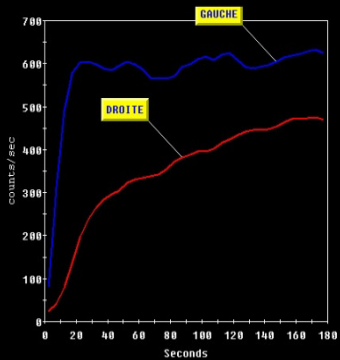


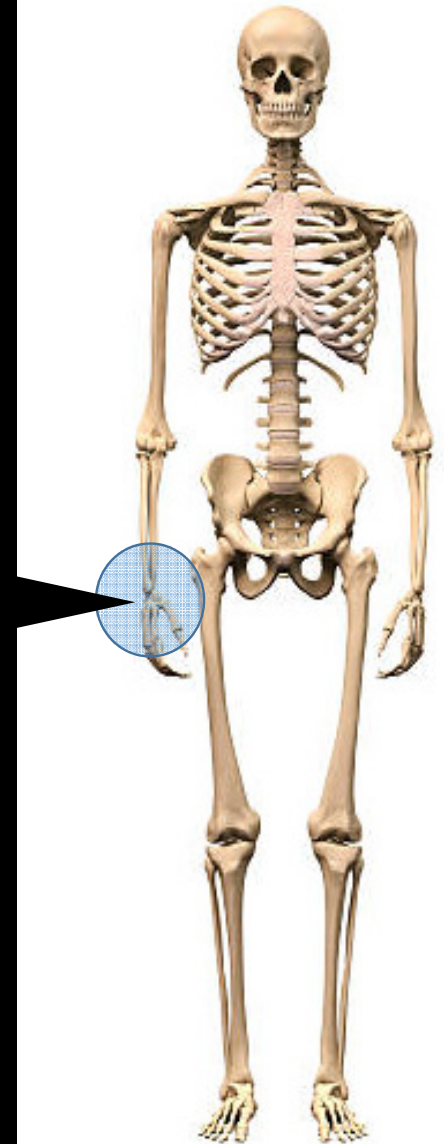
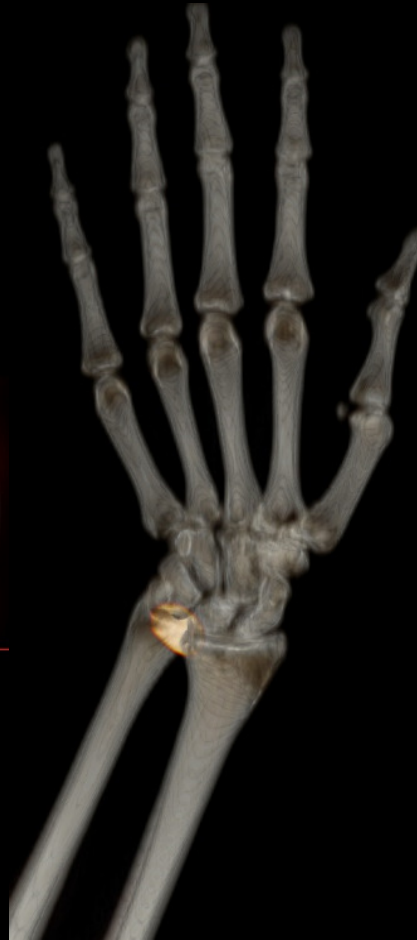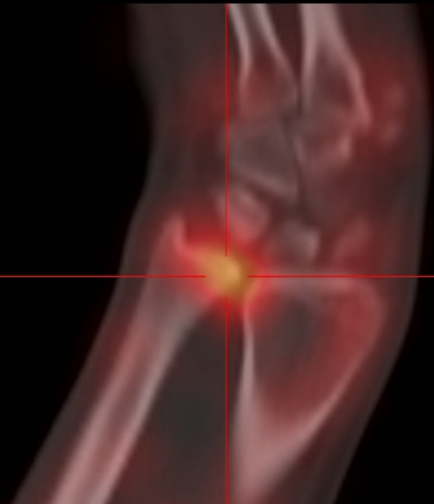
ANAMNÈSE

- ✓ Patient de 23 ans, joueur amateur de badminton, se plaignant de douleurs du poignet gauche rapidement apparues, et augmentées lors de la pratique sportive



- ✓ L' **IMAGE VASCULAIRE** du scintiscanner ostéoarticulaire montre un excès de la vascularisation locale du poignet gauche

- ✓ Les **IMAGES TISSULAIRE ET OSSEUSE** montrent un excès de réaction osseuse sur l'extrémité du **cubitus**, et des berges du semi-lunaire et du triquetrum, sans fracture sur le scanner.



→ DIAGNOSTIC : **IMPACTIONS ULNO-CARPIENNES**